

# Implantieren im atrophierten Kiefer ohne Knochenabbau und Augmentation?

## Teil 3 – Ermutigende Studienergebnisse

Kann mit dem Implantatsystem NobelActive™ eine Versorgung im transversal reduziertem Knochen ohne umfangreiche Augmentationen durchgeführt werden, kommt es dabei zu radiologisch feststellbarem Abbau des periimplantären Knochens und werden vergleichbare Überlebensraten erzielt? Die Ergebnisse der retrospektiven Praxisstudie zeigen, dass bei Beachtung biologischer, material- und verfahrenstechnischer sowie chirurgischer Parameter ermutigende Ergebnisse zu erzielen sind.

Dr. med. dent. Jörg Munack, M.Sc./Hannover

n Entscheidendes Kriterium für den implantologischen Langzeiterfolg – und damit für die Aussagen und Zusicherungen dem Patienten gegenüber – ist der periimplantäre Knochenabbau, besonders dann, wenn er über das physiologische Maß hinausgeht. Nur über radiologisch nachvollziehbare und nachverfolgbare periimplantäre Knochenverhältnisse kann eine prognostische Einschätzung über den Langzeitimplantaterfolg stattfinden.<sup>1</sup> Als Kriterium hierfür gilt jedoch nach wie vor die Überlebensanalyse nach Kaplan und Meyer,<sup>2,3</sup> obschon hierin funktionelle Aspekte des inkorporierten Implantats ebenso wenig berücksichtigt werden wie der periimplantäre Knochenabbau und damit zusammenhängende Weichgewebsdefizite.

Zielsetzung der Praxisstudie war daher die Evaluation der Einflussfaktoren, die einen periimplantären Knochenabbau verursachen oder ihn unterbinden bzw. geringer ausfallen lassen. Im Fokus der Studie stand dabei die Frage, ob bzw. inwieweit bei transversal reduziertem Knochenangebot ohne umfangreiche augmentative und risikobehaftete Eingriffe der ortsständige Knochen erhalten werden kann.

### Patientenkollektiv

In die Studie waren insgesamt 42 Patienten einbezogen (häufig weiblich und männlich). Ihr Durchschnittsalter lag bei 56 Jahren, wobei das der weiblichen mit 56,8 Jahren geringfügig höher war als das der männlichen Patienten mit 55,2 Jahren. Die Altersspanne reichte von 18 bis 88 Jahren. Das Durchschnittsalter der weiblichen Patienten in Bezug auf die Implantatanzahl (w=53, m=54) war 59,2 Jahre und bei den männlichen 52,9 Jahre. Es wurden 44 Implantate mit 3,5 mm (NP) Durchmesser, 49 Implantate mit 4,3 mm (RP) Durchmesser und 14 Implantate mit 5,0 mm (WP) Durchmesser inseriert. Die Implantatlängen variierten von 10 mm bei 16 Implantaten, 11,5 mm bei acht Implantaten, 13 mm bei 38 Implantaten und 15 mm bei 45 Implantaten (Abb. 1).

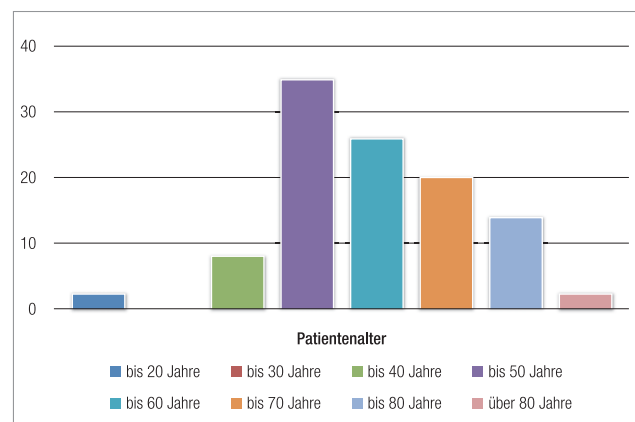


Abb. 1: Altersverteilung der Patienten und Implantatanzahl.

### Ergebnisse der Nachuntersuchung

Die Nachuntersuchung der Patienten fand nach definierten Zeitabständen und nach bis zu 24-monatiger funktioneller Belastung der Implantate statt. Elf Patienten (w = 6, m = 5) mit gesamt 33 Implantaten (w = 15, m = 18) konnten aus unterschiedlichen Gründen nicht oder noch nicht einbezogen werden („Drop-Outs“), so-

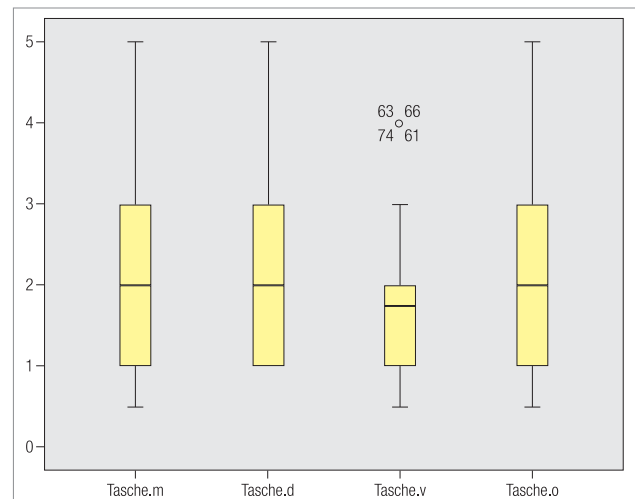
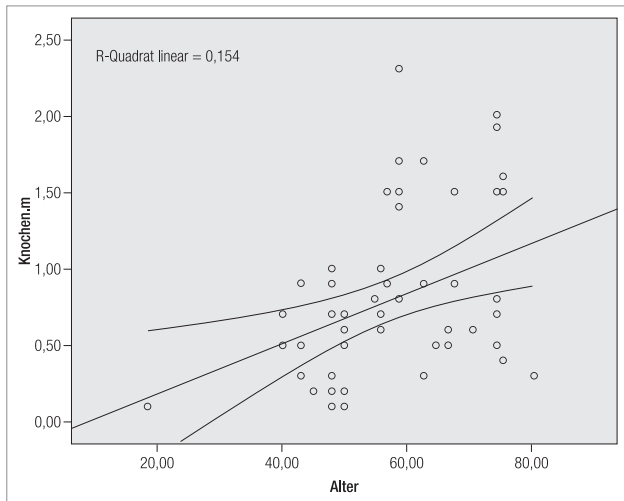
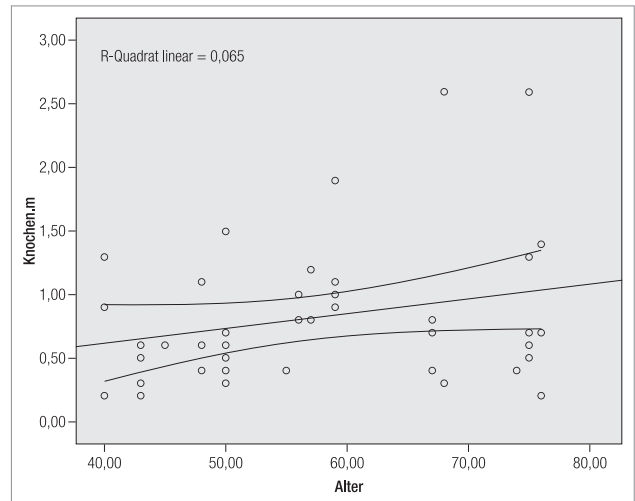


Abb. 2: Ergebnis der Taschenmessungen mesial, distal, vestibulär und oral.



**Abb. 3a:** Knochenmessung mesial. Mittelwert: 0,78 mm



**Abb. 3b:** Knochenmessung distal. Mittelwert: 0,82 mm.

dass bis zum vorläufigen Abschluss der Studie 74 der 107 in atrophierte Kiefer gesetzten NobelActive™-Implantate nachuntersucht wurden.

Für die Taschentiefen- und Knochendefizitmessungen wurden Regressionsanalysen vorgenommen. Dabei wurden bei den 74 Implantaten die Taschentiefen an vier Messstellen sondiert. Während sie sich oral, distal und mesial durchschnittlich knapp über 2 mm bewegten, lagen sie vestibulär bei 1,81 mm. Ein signifikanter Zusammenhang mit dem Alter des Patientenkollektivs ergab sich nicht (Abb. 2).

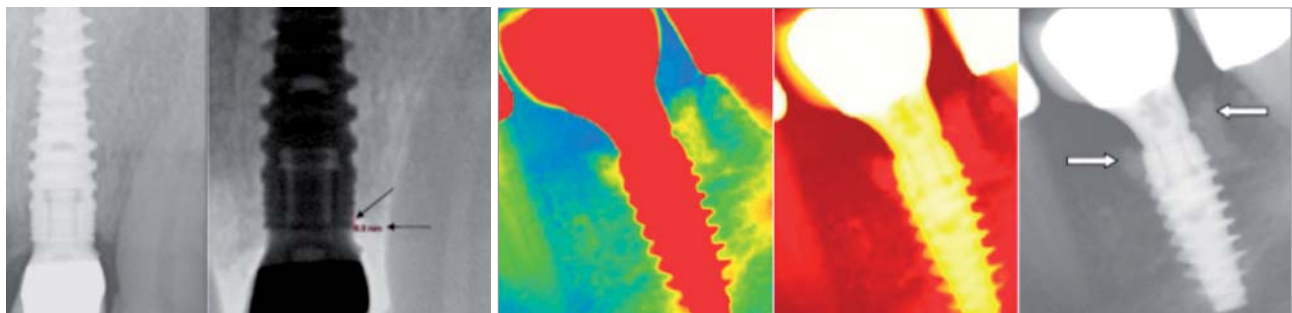
Eine der Fehlerquellen bei der Vermessung periimplantärer Knochendefekte ist das unsichere Erkennen der eigentlichen Messstrecke am periimplantären Knochen bei unzureichender Abzeichnungsschärfe von entwickelten Zahnfilmen und Orthopantomogrammen. Streckenmessungen sind nicht exakt möglich und mit einer hohen Fehlerquote behaftet. Die Auswertung der Röntgenbilder erfolgte daher anhand digitaler Zahnfilme und mittels eines speziellen 2-D-Diagnostik-, Planungs- und Vermessungsprogramms (copgiX®, IVS Solutions AG).

Die so mesial und distal durchgeführten Knochenmessungen ergaben für die nachuntersuchten NobelActive™-Implantate mesial einen durchschnittlichen Knochenverlust von lediglich 0,78 mm (bei einer Standardabweichung von 0,52 mm) und für distal einen Rückgang von

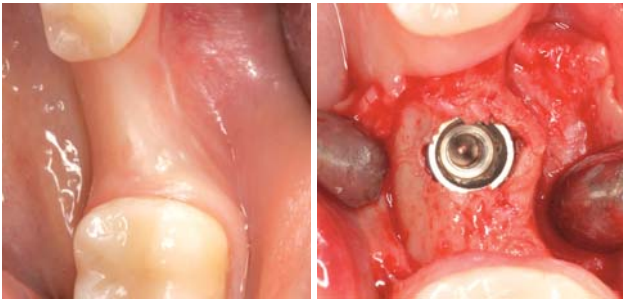
0,82 mm (bei einer Standardabweichung von 0,56 mm). Die Regressionsanalyse ließ hierbei eine gewisse Abhängigkeit der Knochensituation mesial vom Alter des Patienten erkennen (Abb. 3 und 4).

### Einflussfaktoren für den Knochenerhalt

Diverse Studien zum Knochenabbau hingegen gehen mit einer Resorptionsrate von  $\pm 1,7$  mm von einer deutlich höheren Rezession aus, wobei, wie in der Praxisstudie auch, der initiale Abbau mit erfasst wurde.<sup>4,5</sup> In klinisch kontrollierten Studien wurden zudem Unterschiede hinsichtlich des Ausmaßes des durchschnittlichen periimplantären Knochenabbaues zwischen verschiedenen Implantatsystemen festgestellt.<sup>6</sup> Der reduzierte Knochenrückgang bei den NobelActive™-Implantaten ist multifaktoriell zu sehen. Hierbei sind einige Parameter besonders hervorzuheben. Da ist zunächst die Implantatoberflächenmorphologie. Hier haben sich mittelraue Oberflächen den stark rauen Oberflächen als überlegen erwiesen.<sup>7</sup> Um weder Nahtdehiszenzen noch infolge inflammatorische Prozesse bis hin zum partiellen Knochenabbau hervorzurufen, ist ein absolut spannungsfreier primärer Wundverschluss Voraussetzung. Die Inzisionen wurden oral



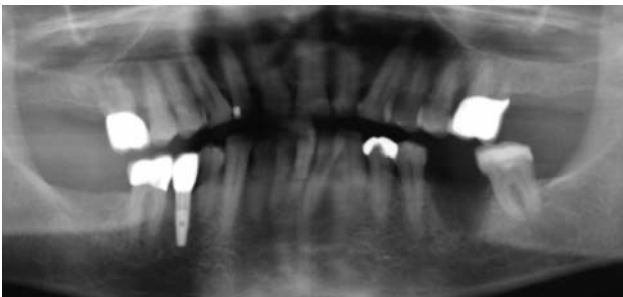
**Abb. 4a:** Unterschiedliche Darstellungsmöglichkeiten zur Knochenstrukturerkennung. Implantation in Regio 21. Implantat: 3,5 x 13 mm, die Pfeile kennzeichnen die Messstrecke (nach Augmentation mit Bio-Oss®/Bio-Gide®), Versorgungszeit (OP-ZE [LZPV]) = ein Tag, nach sechs Monaten definitiver ZE, ZE-Untersuchung = 496 Tage, Implantat-Verweildauer = 497 Tage, Patient: männlich 81 Jahre alt, Sofortimplantation mit Belastung. – **Abb. 4b:** Unterschiedliche Darstellungsmöglichkeiten zur Knochenstrukturerkennung. Implantation in Regio 36. Implantat: 5,0 x 13 mm, die Pfeile kennzeichnen den augmentierten Bereich (Bio-Oss®/Bio-Gide®), Versorgungszeit (OP-ZE) = 179 Tage, ZE-Untersuchung = 499 Tage, Implantat-Verweildauer = 678 Tage, Patient: männlich 40 Jahre alt, verzögerte Implantation ohne Belastung.



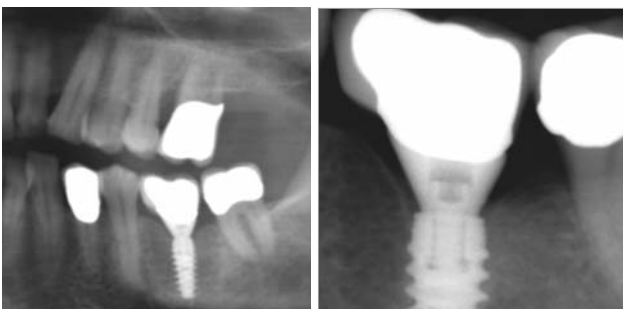
**Abb. 5a:** Transversal atrophiertes Alveolarkamm vor ... – **Abb. 5b:** ... und nach der Insertion. Die knöcherne Ummantelung beträgt nun mehr als 1–1,5 mm.

gesetzt, um ausreichend Weichgewebe adaptieren und ausformen zu können, was wiederum die Ausbildung bzw. den Erhalt einer ausreichenden und gesunden „Attached Gingiva“ begünstigt. Als weiterer Faktor für den Knochenhalt kann die unterdimensionierte und substanzerhaltende Aufbereitung des Implantatlagers angesehen werden, wie sie aufgrund des spezifischen Makrodesigns des NobelActive™-Implantats möglich ist. Der stark konische Kern des Implantats und das selbstschneidende, progressive Kompressionsgewinde bewirken dabei einen ausreichend starken Osteotomeffekt bei nur sehr geringem Knochenabtrag. Damit einher geht der „Korkenziehereffekt“ (vgl. Teil 2 in Heft 8/2011). Mit den dadurch gewonnenen autologen Knochenpartikeln kann der Spalt zwischen Implantat und Knochenwand der Extraktionsalveole optimal aufgefüllt werden (Abb. 5).

Ein weiterer wichtiger Faktor für den Knochenhalt scheint das Platform Switching in Verbindung mit einem abdichtenden Innenkonus zu sein, wodurch eine mikrobielle Besiedelung am Implantat-Abutment-



**Abb. 6a:** Das OPG aus 11/2007 zeigt einen großvolumigen knöchernen Defekt in Regio 36.



**Abb. 6b:** Kontroll-OPG (Ausschnitt) aus 2/2009 ein Jahr post OP; die Eingliederung des Zahnersatzes erfolgte 12/2008. – **Abb. 6c:** Der Zahnfilm aus 6/2010 zeigt auch nach über anderthalb Jahren funktioneller Belastung stabile knöcherner Verhältnisse.

Interface weitgehend vermieden werden kann. Durch die Durchmesserreduzierung des Implantataufbaus wird zudem der Mikrospace zur Implantatachse hin und die „Biologische Breite“ von der Vertikalen in die Horizontale verlagert. Damit kommt es zu einer räumlichen Trennung des Mikrospace vom periimplantären Knochengewebe an der Implantatschulter und es treten keine Irritationen mehr auf. Es konnte gezeigt werden, dass es zu keinem bzw. zu einem verminderten postoperativen periimplantären krestalen Knochenabbau kommt.<sup>8,9,10</sup> Ähnliches gilt für einen Abutmentwechsel. Auch hier besteht die Gefahr einer Knochenresorption aufgrund der Verletzung der „Biologischen Breite“, die sich bereits etabliert hat. Das Einsetzen des definitiven Abutments nach Freilegung scheint eine weitere Voraussetzung für stabile Hartgewebeverhältnisse zu sein. Die Ergebnisse dieser retrospektiven Praxisstudie mit einem feststellbaren Knochenverlust mesial und distal von durchschnittlich nur 0,8 mm zeigen, dass im kompromittierten transversal reduzierten Kiefer NobelActive™-Implantate ohne nennenswerten Knochenabbau osseointegrieren. Die unterschiedlichen Belastungsarten und augmentative Verfahren hatten darauf keinen feststellbaren Einfluss.

### Schlussfolgerung

Die Interpretation der Studienergebnisse legt beim Knochenhalt einen multikausalen Prozess nahe: Patienten- und implantatspezifische Faktoren, chirurgisches Trauma, Implantatposition, Insertionstiefe, Lage des Mikrospace bei zweiteiligen Implantaten, Augmentation und weitere Parameter beeinflussen das Verhalten des periimplantären Knochens. Der implantologische Langzeiterfolg lässt sich, so das Fazit aus der Studie, nicht an einem Parameter festmachen. Vielmehr scheinen mehrere der aufgeführten Faktoren für den Erfolg verantwortlich zu sein und sich somit positiv zu ergänzen. Will man – weitgehend vorhersagbar – Knochenabbau vermeiden, muss jeder einzelne Parameter berücksichtigt werden. Darüber, wie stark der Einfluss des jeweiligen Parameters ist, lässt sich sicherlich diskutieren, aber keine „evidenzbasierte“ Aussage treffen. Hierzu ist das einzelne Individuum Patient zu verschiedenen.

Unter diesen Kautelen kann NobelActive™ als ein Implantatsystem bezeichnet werden, das einem Behandler vielfach die Insertion in transversal atrophierte Kieferbereiche bei gleichzeitigem Erhalt des ortständigen Knochens ermöglicht und damit eine langzeitstabile Basis für eine festsitzende Versorgung legt (Abb. 6).<sup>n</sup>



### KONTAKT

**Dr. med. dent. Jörg Munack, M.Sc.**  
ZahnMedizinisches Team am Aegi  
Hildesheimer Str. 6, 30169 Hannover  
**Web: [www.zmtaa.de](http://www.zmtaa.de)**

